Der Pferdemagen.

Beiträge

zur

vergleichenden Anatomie und Histologie dieses Organes.

Inaugural-Dissertation

bearbeitet

und

der philosophischen Facultät zu Rostock

überreicht

von

Dr. C. Rabe,

Docent an der landwirthschaftlichen Academie zu Proskau.

Berlin, 1874.

Gedruckt bei Julius Sittenfeld in Berlin.

Separat-Abdruck aus dem Magazin für die gesammte Thierheilkunde. Bd. XXXX.

Der Pferdemagen.

Beiträge zur vergleichenden Anatomie und Histologie dieses Organes.

Von Dr. C. Rabe,
Docent an der landwirthschaftlichen Akademie Proskau.
(Hierzu die Abbildung auf Tafel IV.).

Die nachstehende Arbeit verdankt ihre Entstehung zunächst der Absicht des Verfassers, die histologische Einrichtung der Schleimhaut des Pferdemagens an der Hand der über die Magenschleimhaut anderer Säugethiere bekannt gewordenen Thatsachen selbstständig zu prüfen und etwa vorhandene Abweichungen aufzudecken.

Der Verfasser hat sich bemüht, die Richtigkeit der Urtheile, welche er durch das Studium der von ihm angefertigten, mikroskopischen Präparate gewonnen hat, durch möglichst correcte, graphische Darstellungen zu beweisen.

Bei den Säugethieren ist der Magen immer deutlich abgegrenzt, sowohl von dem Schlunde, als auch von dem Darme, und meist bildet er eine einzige Tasche von ansehnlicher Capazität, nur bei einigen nicht wiederkäuenden Paarzehern, bei allen Wiederkäuern, mehreren Nagern, Herbivoren und echten Walen, bei vielen Edentaten und den meisten Beutelthieren ist er in mehrere wohl geschiedene Unterabtheilungen getrennt und stellt einen sehr zusammengesetzten Apparat dar.

Bei denjenigen Säugethieren, welche mit einem einfachen Magen versehen sind, findet sich das Organ, welches das

Verdauungssecret liefert, entweder mit sogenannten Schleimdrüsen vermischt auf der ganzen Schleimhaut mit Ausnahme der pars pylorica vor, wie dies bei den Carnivoren und Omnivoren der Fall ist, oder aber das verdauende Organ nimmt eine besondere Stelle für sich in Anspruch. Es findet sich an dem grossen Bogen des Magens bei den Equidae, an der curvatura minor bei Halicore indica, Phascolomys fossor und Castor fiber.

Bei den Säugethieren mit mehrfachem Magen ist die Schleimhaut der letzten Magenabtheilung die Trägerin der sogenannten glandulae digestivae.

Der äusseren Form nach wird der Magen des Pferdes stets als ein einfacher bezeichnet. In weniger gefülltem Zustande lässt er jedoch immer eine Einschnürung erkennen, welche besonders an der Curvatura major deutlich hervortritt und ihn auch äusserlich in einen Schlundabschnitt (portio cardiaca) und einen Pförtnerabschnitt (portio pylorica) sondert. Der leere Pferdemagen erinnert daher einigermassen an die Gestalt des Magens von Cricetus frumentarius.

Eine zweite, 3—4 Zoll von dem Pylorus rings um den Magen sich erstreckende, rinnenartige Einschnürung grenzt das sogenannte Antrum pyloricum von dem übrigen Theile der portio pylorica deutlich ab. Bei stärkerer Anfüllung verstreicht die zuerst erwähnte, mehr seichte und breite Furche regelmässig, und der Pferdemagen stellt dann einen länglich ovalen, von zwei Seiten schwach abgeflachten, etwas gekrümmten und am linken Ende völlig abgerundeten Hohlkörper dar, welcher durch einen längs der Anheftungslinie des grossen und kleinen Netzes geführten Schnitt in 2 vollständig gleiche Hälften zerlegt werden kann. Die Capacität des Magens habe ich zwischen 9—12 Liter schwankend gefunden.

Der dorsalen Commissur der beiden gleichen Hälften entspricht die an der sogenannten curvatura major verlaufende Anheftungslinie des ligamentum gastro lienale und des Omentum majus; der ventralen Commissur die an der curvatura minor befindliche Insertionslinie des Omentum minus und des ligamentum gastro-hepaticum.

Bei dem Pferdefoetus findet jedoch schon frühzeitig eine derartige Umlagerung des Magens statt, dass derselbe mit seiner längsten Axe, welche im schiefen Winkel auf der senkrechten Medianebene des Körpers steht, fast quer in der Bauchhöhle zu liegen kommt. Die beiden seitlichen Hälften stellen dann bei dem reifen Foetus die untere und die obere Fläche dar. Es wird die rechte Hälfte zur oberen, die linke Hälfte zur unteren Fläche, die dorsale Commissur zum hinteren Rande, die ventrale Commissur zum vorderen, das vordere Ende zum linken, das hintere Ende aber zum rechten.

Am linken Ende entwickelt sich eine ziemlich geräumige, der Cardia gegenüber gelegene, divertikelartige Ausbuchtung, der sogenannte saccus coecus s. fundus ventriculi. Das linke Ende ist auch der Wirbelsäule am meisten genähert und mit Hülfe der von der arteria coeliaca ausgehenden Gefässe und der die letzteren begleitenden Nerven daselbst befestigt.

An das Zwerchfell befestigt sich der Magen durch den oesophagus und durch das von dem ersteren heranziehende ligamentum gastro-phrenicum, welches den Schlund wie eine Scheide umgiebt.

Die äussere Fläche des Magens wird von dem Peritoneum bekleidet. Unmittelbar unter dem peritonealen Ueberzuge findet sich eine, über den grossen Bogen hinlaufende, sehnige Ausbreitung, welche in der Mitte etwa 3—4 Centimeter breit ist, gegen Cardia und Pylorus hin spitz ausläuft und einem Theile der Muskulatur zum Ansatze dient.

Aehnliche Aponeurosen finden sich am kleinen Bogen, an der oberen und unteren Fläche. Sie treten von dem Magen an den Anfangstheil des Duodenum und könnten ganz passend als ligamenta gastro-duodenalia bezeichnet werden.

Eine merkwürdige Einrichtung zeigt die unmittelbar unter der serösen Bekleidung gelegene, nur glatte Muskelzellen enthaltende Muskelhaut des Pferdemagens. Dieselbe zerfällt zwar, wie die Muskulatur des Darmes in eine äussere Längsfaserschicht, und in eine innere, der Cirkelfaserschicht des Darmes entsprechende Lage. Die erstere ist indessen nur äusserst schwach entwickelt und bildet daher nur eine dünne, vielfach unterbrochene Lage. Eine um so mächtigere Ausbildung erlangt die innere Schicht. Die Fasern derselben verlaufen jedoch nur am antrum pyloricum in circulärer Richtung. Sowohl am Aus- wie am Eingange der Pförtnerhöhle findet sich ein ansehnlicher Muskelring, dessen Dicke bis zu 0,5 Ctm. betragen kann. Zwischen diesen beiden Muskelringen verlaufen andere Cirkelfasern rings um das Antrum pyloricum, eine ansehnliche zusammenhängende Lage bildend.

An der linken Magenhälfte ist eine vollständige Verschiebung der Cirkelfaserschicht erfolgt, so dass die Züge derselben jetzt in schiefer Richtung an dem Magen verlaufen.

Indem das ursprünglich cylindrische Darmrohr sich krümmt und der dorsale Abschnitt des linken Endes zu einem Blindsacke erweitert, werden die Cirkelfasern nach vorn an der Cardia zusammengeschoben, während sie nach hinten über die obere und untere Fläche des Magens fächerförmig sich ausbreiten. Die Fasern der inneren Schichte bilden daher eine nach rechts geöffnete Schleife, welche die cardia von oben, unten und links umgiebt, daselbst einen dicken Muskelwulst darstellt und an den beiden Flächen des Magens, nach der Curvatura magna zu, fächerartig sich ausbreitet, indem ihre Züge sich an die vorhin erwähnte Aponeurose des grossen Bogens anheften. Eine viel

schwächere, nach links geöffnete Schleife bildet mit der eben beschriebenen einen mehr oder weniger vollständigen Muskelring um die cardia. Uebrigens zeigt sowohl die gesammte Muskulatur des Pferdemagens, wie auch einzelne Theile derselben erhebliche individuelle Schwankungen. An einem aus der Berliner Central-Rossschlächterei entnommenen Pferdemagen hatten die Muskelschleifen an der cardia eine Dicke von 2,5 Centimeter. Eine bis zu 0,5 Centimeter dicke Schicht von sehr lockerem Bindegewebe, das sogenannte stratum vasculosum s. nervum, stellt eine äusserst bewegliche Verbindung her zwischen der muscularis und der darunter gelegenen dritten Haut des Magens, der Schleimhaut.

Schon die Betrachtung mit unbewaffnetem Auge lässt auffallende Verschiedenheiten an dieser den Magen auskleidenden Membran in den verschiedenen Regionen desselben erkennen.

Am schärfsten sondert sich durch Farbe und andere Eigenschaften die Haut der linken Magenhälfte von der rechten. Die erstere ist gelblich weiss, oder fast weiss, und ihre Oberfläche ist durchaus glatt. Sie gleicht in jeder Beziehung der inneren Auskleidung des oesophagus und muss daher als eine unmittelbare Fortsetzung derselben betrachtet werden. Ungefähr in der Mitte des Magens stösst sie mit der eigentlichen Schleimhaut zusammen, nachdem sie den saccus coecus vollständig ausgekleidet hat, und bildet an der Grenze einen etwas prominirenden, in engen Schlängelungen sich hinziehenden Wall, den sogenannten gefranzten Rand“ (margo plicatus). Die Grenze zwischen den beiden Schleimhautpartien entspricht genau der seichten Furche, welche äusserlich an der grossen Curvatur den Magen in eine linke und in eine rechte Hälfte scheidet. An der curvatura minor setzt die Schlundauskleidung sich fort bis dicht an das vordere Ende des Antrum pyloricum.

Die Schleimhaut der rechten Magenhälfte zerfällt in 2 verschiedene Zonen, welche jedoch keine scharf abgesetzten Grenzen besitzen. Die an der grossen Curvatur befindliche Abtheilung ist sammetartig, von rothbrauner Farbe, und mit vielen seichten, unregelmässig verlaufenden Runzeln versehen, die sich vielfach kreuzen. An der kleinen Curvatur und im Antrum pyloricum besitzt die Schleimhaut eine bräunlich graue Farbe und ihre Oberfläche ist mit kleinen Erhabenheiten und Vertiefungen versehen, so dass dieselbe zuweilen fast wellig erscheint. Uber die histologische Einrichrichtung der Magenschleimhaut des Pferdes geben die neusten Veterinär-Anatomien ziemlich übereinstimmend etwa folgende Aufschlüsse: „Die die linke Magenhälfte auskleidende Schleimhaut ist eine Fortsetzung der Schleimhaut des Schlundes und verhält sich ganz wie diese. Sie ist weisslich, mit einem derben geschichteten Pflasterepithelium versehen und besitzt einen beträchtlich entwickelten Papillarkörper. Schleimdrüsen sollen in der linken Schleimhautabtheilung nicht vorhanden sein. Die Schleimhaut der rechten Magenhälfte hat man nach den darin vorkommenden Drüsen in den Labdrüsen- und in den Schleimdrüsentheil unterschieden. In der ersteren Abtheilung finden sich dicht an einander gelagert, beim Pferde meist einfache, selten getheilte schlauchförmige Drüsen, deren unteres Ende etwas bauchig ist, und die in ihren unteren zwei Drittel oder drei Vierteln mit rundlichen, granulirten, kernhaltigen Zellen erfüllt sind, die viel grösser erscheinen, als die ihren oberen Theil auskleidenden Cylinderzellen."

„Diese Drüsen werden Labdrüsen, Magensaft- oder Pepsindrüsen genannt, und man schreibt ihnen besonders die Erzeugung des verdauenden Magensaftes zu. Nach Heidenhain und Rollet finden sich zweierlei Zellen in den Labdrüsen. Die früher als Pepsin- oder Labzellen gekannten liegen der Schlauchwand an und werden Belagzellen (H.)

oder delomorphe Zellen (R.) genannt. Die zweiten bilden das eigentliche Füllungsmaterial der Drüsenschläuche und begrenzen eines Theiles das Lumen oder liegen an der membrana propria, wo die Belagzellen fehlen. Diese nennt H. Hanptzellen, R. adelomorphe. Nach Frudinger soll das Pepsin aus den Belagzellen stammen."

„Die in dem Pförtnertheile vorkommenden Drüsen werden als Magenschleimdrüsen (glandulae muciparae) bezeichnet, da sie hauptsächlich den im Magen sich vorfindenden Schleim absondern sollen. Ihrem mikroskopischen Verhalten nach haben sie Aehnlichkeit mit den Labdrüsen, unterscheiden sich aber von diesen dadurch, dass sie ihrer ganzen Länge nach mit Cylinderepithel ausgekleidet sind und keine Labzellen enthalten; auch finden sie sich viel häufiger verästelt, als die Magensaftdrüsen und an ihren unteren Enden nicht selten korkzieherartig geschlängelt. In der Pförtnerhöhle sind ausserdem noch traubige Drüsen vorhanden, die den Brunnerschen Drüsen des Zwölffingerdarmes gleichen, indessen meist viel kleiner sind."

Ueber die vorstehenden Angaben hinaus erstreckt sich bis dahin die Kenntniss von der histologischen Einrichtung der den Pferdemagen auskleidenden Schleimhaut nicht.

Die Präparate, auf welche die nachfolgenden, in mehreren wesentlichen Punkten von den bisherigen Anschauungen abweichenden Schilderungen sich stützen, sind meistens mit dem Doppelmesser hergestellt. Zur Erhärtung der Magenschleimhaut wurde theils starker Weingeist, theils 1 bis 2 prozentige Chromsäurelösung verwendet. Die anschaulichsten und lehrreichsten Präparate wurden durch Behandlung einzelner Schnitte mit Ueberosmiumsäure nach dem von M. Schultze angegebenen Verfahren gewonnen.

Der eigentlichen histologischen Darstellung mag noch die Angabe vorausgehen, dass die weisse Schleimhaut der linken Magenhälfte eine Ausdehnung von 683 bis 900 Qudr.

Cm., die rothbraune Schleimhaut eine solche von 510 bis 749 Qudr. Cm. und die graubraune Partie der Pylorusschleimhaut eine Ausbreitung von 590 bis 722 Qudr. Cm. besitzt.

Die mikroskopische Betrachtung senkrechter Schnitte aus der Schleimhautpartie, welche dem cardialen Theile des Magens angehört, liefert folgende Aufschlüsse:

Unter dem bindegewebigen Substrat dieser Membran findet sich zunächst noch eine dünne Schicht glatter Muskelfasern (muscularis mucosae) innig mit der Schleimhaut verbunden. Auf ihrer Oberfläche (Höhlenfläche) trägt die letztere dicht gedrängt und senkrecht stehende Papillen von 0,15 Mm. Höhe und 0,01 Mm. Breite an der Basis. Das den Papillen unmittelbar aufliegende Epithel besteht aus polyëdrischen, kernhaltigen Zellen, welche durch carminsaures Ammoniak sich leicht tingiren lassen.

Die Epithelzellen flachen sich, je weiter sie gegen die freie Fläche vorrücken, mehr und mehr ab und bilden zuletzt polygonale, verhornte Plättchen, in denen der Kern jedoch immer deutlich sichtbar bleibt.

Die bereits verhornten Epithelzellen sind der Tinction durch Carmin nicht mehr zugänglich. Sie bilden daher an tingirten Präparaten eine 0,1—0,2 Mm. dicke, gelbliche, durchscheinende Schicht, die in zusammenhängenden Fetzen sich ablösen lässt. Ueber das Verhalten der Nerven und Blutgefässe, in der die linke Hälfte des Pferdemagens auskleidenden Membran konnte etwas Zuverlässiges nicht ermittelt werden. Drüsige Organe irgend welcher Art habe ich in einigen 60 Präparaten, welche von den verschiedensten Thieren stammten, niemals finden können und nehme daher keinen Anstand, mit Bestimmtheit zu versichern, dass die linke Hälfte der Schleimhaut des Pferdemagens überhaupt keine Drüssen besitzt, ihr daher die Bezeichnung „Schleimhaut“ nur bedingungsweise beigelegt werden kann.

Die in Rede stehende Membran ist vielmehr identisch mit der Schleimhaut des Oesophagus, welche einen nahezu cutanen Character besitzt. Sie unterscheidet sich von der äusseren Haut vorzugsweise dadurch, dass ihr Epithel auch dann noch deutlich sichtbare Kerne zeigt, wenn die Elemente desselben die Region des Rete Malpighi bereits verlassen und sich zu bornigen Plättchen umgewandelt haben.

Die anatomische Betrachtung zeigt daher, und die mikroskopische Untersuchung bestätigt es, dass bei dem Pferde das Gebiet des Kopfdarmes bis zur Mitte des Mägens reicht, oder mit andern Worten, dass der Kopfdarm bei dem Pferde die Hälfte des Magens bildet, dass aber die Grenze, an der die beiden Abschnitte des Tubus alimentarius, Kopfdarm und Rumpfdarm, zusammenstossen, nur an der Innenfläche durch den Margo plicatus dauernd und sicher hergestellt ist, äusserlich aber nur am leeren Magen durch eine breite seichte Furche angedeutet wird.

Die linke Hälfte des Magens hat demnach ganz die Bedeutung eines proventriculus und unterscheidet sich von den ähnlichen Bildungen bei Wiederkäuern nur durch den Mangel allseitig markirter und überall scharf hervortretender Grenzen.

Auch die Schleimhaut der rechten Magenhälfte, also die Mucosa ventriculi *κατ' ἐξοχην* besitzt als äusserste Schicht eine dünne, als eigenthümlicher Bestandtheil ihr zugehörige Lage glatter Muskelfasern. Erst auf diese muscularis mucosae folgt nach innen zu die eigentliche Drüsenschicht; zwischen beiden verlaufen die grösseren Gefässe und die Nervenzweige, welche die letztere versorgen, indem sie nach der Höhlenfläche zu sich verästeln.

An senkrechten Schnitten durch die in Rede stehende Abtheilung der Schleimhaut, welche nach irgend einer der bereits angeführten Methoden vorbereitet ist, machen sich schon bei 30maliger Vergrösserung in fast gleichmässigen

Abständen, senkrecht von der freien Fläche gegen die Basis, fast parallel mit einander verlaufende, helle kräftige Striche bemerkbar. Kaum zu erkennen ist diese Streifung an der Basis, d. h. an derjenigen Region, mit welcher der drüsige Theil an die darunter liegenden Schichten angrenzt. Von dort aus nach der freien Fläche hin wird sie zunehmend deutlicher. (Vgl. Fig. 1.). Die Räume zwischen den Strichen sind erfüllt mit zelligen Elementen, deren Gestalt aber mit Sicherheit erst bei etwas stärkerer Vergrösserung festgestellt werden kann. Die Dicke der eigentlichen Drüsensubstanz beträgt 2,1 Mm., der Abstand zwischen je 2 parallelen Streifen 0,07 bis 0,1 Mm.

Auch ohne Injection erkennt man an den mit Ueberosmiumsäure behandelten und dann durch Glycerin aufgehellten Präparaten, bei circa 275maliger Vergrösserung, dass die vorher erwähnten parallelen Streifen, welche die Zellenlagen begrenzen, aus einem Geflecht von Blutgefässen, einer äusserst zarten Bindegewebslage, welche dieselbe qua Scheide begleitet, und aus Nervenzweigen bestehen. In der Folge wird für dieses, die einzelnen Zellenzüge von einander abgrenzende Gewebe die Bezeichnung „interacinöses Gewebe" verwendet werden.

Das Substrat der sogenannten Labdrüsenschleimhaut besteht demnach aus einem Netzwerk, welches der Hauptsache nach aus Gefässen zusammengesetzt ist, (Vgl. Fig. 6.) und es lässt sich kaum ein Organ auffinden, welches ein reichlicheres Capillarnetz besitz, als dieser Theil der Magenschleimhaut. Die feinsten, als solche noch deutlich erkennbaren Gefässzweige dieses Netzes haben einen Querdurchmesser von 0,01 Mm. Die grösseren Capillaren verlaufen in senkrechter Richtung von der Basis gegen die freie Fläche, immer kleinere Gefässe abgebend, welche entweder auch unter einem spitzen Winkel nach aufwärts streben, oder je zwei parallel verlaufende, grössere Bindegewebsbälkchen

ziehen von Gefäss zu Gefäss und helfen ein Flechtwerk vervollständigen, dessen gestreckte Maschen die Zellen des secretorischen Epitheles zu beherbergen scheinen. (Fig. 4). Da die membrana propria der Röhren, welche das eigentliche Secretionsepithel erhalten, vollständig durchsichtig ist, so entsteht das Bild einer schwammigen Drüse, deren Höhlenräume nur von den Capillaren gebildet resp. begrenzt werden, übrigens aber vollkommen mit einander communiciren, und die Epithelzellen scheinen unmittelbar an den Gefässwänden zu liegen. Die subtilere Einrichtung des Stützgewebes und die Anordnung der Gefässe, ist wie bereits erwähnt, auch ohne Injection ganz deutlich zu erkennen, wenn die Präparate mit Ueberosmiumsäure behandelt worden sind, doch eignen sich vorzugsweise solche Stellen zum Studium der fraglichen Verhältnisse, an denen die Epithelzellen möglichst geringfügig vertreten sind, weil diese Formelemente die übrigen Gewebsbestandtheile der Schleimhaut sonst ganz verdecken.

In dem stratum conjunctivum der mucosa des Pferdemagens, nicht im Schleimhautgewebe selbst, wie vielfach angegeben wird, findet sich häufig ein am angeführten Orte parasitisch lebender Nematode „Spiroptera megastoma“ Rud. Die Anwesenheit des Schmarotzers ruft Wucherung des submucösen Bindegewebes hervor, die sich im geringeren Grade auch auf das interacinöse und interlobuläre Bindegewebe der Schleimhaut überträgt. Die Schleimhaut, welche solche von Spiroptera megastoma bevölkerten Bindegewebsknoten überzieht, eignet sich daher ganz besonders zum Studium der Anordnung des Stützgewebes. Solche Schleimhautstellen lassen sich ihrer grösseren Dichtigkeit halber vorzüglich schneiden und zeigen an senkrechten Schnitten die geschilderte Einrichtung des bindegewebigen Substrates in vollendetster Ausbildung.

Nach der Oberfläche zu wird das interacinöse Bindege-

webe mächtiger, es tritt selbstständiger auf und bildet feine, bald spitze, bald keulenförmig gestaltete Zöttchen, welche die freie Fläche der Schleimhaut bedecken und mit glatten Spindelzellen reichlich versehen sind.

Der Umstand, dass die Zöttchen bald lang und schmal (0,05 Mm. breit und 0,16 Mm. lang), bald kurz und breit (0,08 Mm. und 0,08 Mm. bezüglich derselben beiden Dimensionen) gefunden werden und stets eine grosse Anzahl glatter Spindelzellen enthalten, lässt wohl den Schluss gerechtfertigt erscheinen, dass sie während des Lebens selbstständige Gestaltsveränderungen auszuführen vermögen.

Am zahlreichsten sind diese Zöttchen vertreten in den Grenzgebieten zwischen rothbrauner und graubrauner Magenschleimhaut; sie umsäumen hier förmlich die Krypten, in deren Grund die ostia der Drüsenausführungsgänge sich befinden.

Die letzteren stellen 0,25—0,3 Mm, lange, röhrenförmige Einstülpungen der basement membrane der Schleimhaut dar, deren Durchmesser am obersten Ende 0,75 Mm. beträgt, und die nach abwärts sich etwas verengern. Dieser Ausführuugsgang unterscheidet sich von dem übrigen Theile des Drüsenröhrchens, welches die unmittelbare Fortsetzung des ersteren bildet, dadurch, dass er, ebenso wie die Zöttchen und die Oberfläche der Schleimhaut, mit einem cylindrisch gestalteten Deckepithel versehen ist. (Fig. 2a, und 3a und b). Unmittelbar unter der Oberfläche sammeln sich die Gefässe des Capillarnetzes, nachdem sie das Parenchym der Schleimhaut durchgezogen haben, zu stärkeren Venenstämmchen, so dass hier überall horizontal verlaufende, verhältnissmässig grosse Venen anzutreffen sind.

Die eigentlichen secretorischen Apparate, welche von dem bisher geschilderten Stützapparat aufgenommen werden, bestehen aus cilindrischen Röhren, von denen je 4 bis 5-hundert durch stärkere Bindegewebszüge immer zu einer

Gruppe (lobulus) vereinigt sind. Die Länge dieser Röhrchen beträgt circa 2,5 Mm. und sie besitzen einen Querdurchmesser von 0,05 Mm. Sie durchziehen eng an einander gereiht die Schleimhaut in grader Richtung von der Oberfläche gegen die Basis, machen daselbst einige Windungen und endigen dann blind.

Bei wiederholten Zählungen habe ich auf einem Qudrt. Cm. Schleimhaut 2,250,000 Drüsenröhrchen, welche den Namen der „Labdrüsen" führen, gefunden. Demnach würde der ganze rothbraune Theil der Magenschleimhaut des Pferdes, die sogenannte Labschleimhaut, nicht weniger als 1,347,500,000 glandulae digestivae enthalten. Die membrana propria derselben, welche eine unmittelbare Fortsetzung der von der Oberfläche der Schleimhaut her sich einstülpenden basement membrane darstellt, ist ihrer vollkommen hyalinen Beschaffenheit halber an Schnittpräparaten gar nicht zu erkennen. In zerzupften Präparaten gelingt es dagegen fast immer, einige dieser häutigen Cylinder zu isoliren, und es zeigt sich dann, dass eine vollkommen durchsichtige, glashelle Membran, an der irgend eine feinere Struktur nicht mehr erkannt werden kann, das eigentliche secretorische Epithel umschliesst. Dieses besteht aus vollsaftigen, stark granulirten Zellen, welche einen oder mehrere Kerne nebst Kernkörperchen besitzen, in der Lage auf dem Querschnitte fast dreiseitig, frei, länglich oval erscheinen. Das granulirte Aussehen rührt von kleinen Erhabenheiten her, die an der Oberfläche der Zellen sich befinden. Von der Gegenwart dieser kleinen Prominenzen kann man sich durch scharfe Einstellung der Ränder isolirter Zellen leicht überzeugen. An den grösseren Zellen, welche meist mehrere, zwei auch drei Kerne aufweisen, bemerke ich oft noch an einem Ende einen kleinen spitzigen Fortsatz.

Das secretorische Epithel füllt die Drüsenschläuche von der engsten Stelle des trichterförmigen Ausführungsganges,

wo das Cylinderepithel vollständig absetzt, bis zu dem blinden Ende in der Weise aus, dass die Zellen mit einer Seite unmittelbar der Schlauchwand anliegen, mit den andern beiden Seiten aber an einander stossen. Der eine, etwas stumpfe Rand ist nach dem Centrum des Drüsenraumes gekehrt. In der Längenachse des Drüsenschlauches bleibt hiernach ein durch die ganze Drüsenröhre sich hindurchziehender, sehr enger Canal frei.

Es ist bereits erwähnt worden, dass die Zellen des secretorischen Epitheles nicht alle von gleicher Grösse sind. Die Grössesten sind 0,021 Mm. lang und 0,015 Mm. breit, die Kleineren 0,014 Mm. lang, und 0,008 Mm. breit. Die grösseren Zellen finden sich meist nur vereinzelt in den oberen Abschnitten der Drüsenschläuche, in Gemeinschaft mit den kleineren Zellen eine zusammenhängende, die innere Fläche derselben bekleidende Lage bildend. Andere Unterschiede, als die bereits mitgetheilten, lassen sich weder in Form, Farbe, noch in der Lagerung der Elemente des Labdrüsenepitheles beim Pferde nachweisen. Tinctionen des Epitheles mit carminsaurem Ammoniak oder mit pikrinsaurem Kali gelingen sehr leicht und lassen sowohl die Zellen, als auch deren Kerne mit grosser Deutlichkeit hervortreten.

Es dürfte somit doch auf einige Bedenken stossen, die von Rollet und Heidenhain getroffene Unterscheidung der die sogen. glandulae digestivae erfüllenden Epithelzellen in delomorphe, resp. Belegzellen und in adelomorphe, resp. Hauptzellen auf die Labzellen des Pferdemagens anzuwenden.

Ein Versuch, den R. Lepine ausgeführt hat, um die Frage zu beantworten: „welche Zellen in den sogenannten Pepsindrüsen sind sauer? beweist übrigens, dass auch die chemischen Eigenschaften der Labzellen bei Hunden und Kaninchen zu einer Unterscheidung derselben in verschiedene Arten keinen Anhalt bieten. In den Jahresberichten über

die Fortschritte der Thierchemie von R. Maly, Band III. für 1873, wird über diese Versuche folgendes Referat gegeben.

„In einem älteren Versuche hat Bernard in die Venen eines Kaninchens nach einander Lösung von gelbem Blutlaugensalz und von Eisenlactat gespritzt, Körper, die nur bei schwach saurer, nicht bei schwach alkalischer Reaction auf einander wirken. Er fand die innere Magenoberfläche blau, nicht aber die Schleimhaut in ihrer Dicke Da neustens in den sogenannten Pepsindrüsen zweierlei Arten von Zellen bekannt geworden sind, so schien es von Neuem interessant, ähnliche Versuche zu machen, denn man konnte annehmen, dass nur eine Art von Zellen säurebildend sei. Bei dem Versuche Bernard's, in dem die Mucosa nicht mikroskopisch untersucht worden ist, ist vielleicht die Färbung übersehen worden, oder die Färbemittel sind aus dem Blutstrome nicht in die Zellen übergegangen. Lepine wählte den Hundemagen, dessen Schleimhaut stärker sauer ist, als die des Kaninchens. Es wurde das 24 Stunden nüchterne Thier mit einer starken Mahlzeit gefüttert und nach 1 bis 2 Stunden getödtet, der Magen herausgenommen, flink von seinem Inhalte befreit und gewaschen. Es wurde dann nach zweierlei Methoden verfahren."

„Zänächst machte Lepine mit dem Doppelmesser Schnitte senkrecht auf die Fläche und legte sie in eine Lösung, die auf folgende Art präparirt war. Zu einem Gemenge von gelöstem Blutlaugensalz und Eisenvitriol setzte man tropfenweise so lange verdünntes Kali, bis die Flüssigkeit neutral und schmutzig gelb wird unter Zerstörung des anfänglich blauen Niederschlages. Es genügt dann zu einigen C. C, dieser Flüssigkeit einen Tropfen verdünnter H. Cl. zu bringen, um eine prachtvolle Färbung von Berliner Blau zu erzeugen. Wenn daher bestimmte morphologische Elemente in den Hautschnitten auch nur ganz schwach sauer wären,

so müsste sich dieses nach dem Eintauchen in genannte Lösung sofort durch Blaufärbung zu erkennen geben. Trotz der Raschheit, mit der dabei zu Werke gegangen wurde, so dass eine Diffusion ausgeschlossen war, konnte doch weder in der einen, noch in der andern Art von Zellen mit Hülfe des Mikroskopes irgend eine Bläuung constatirt werden. Bei einer zweiten Reihe von Versuchen verfuhr Lepine so, dass ein Stück abpräparirter Schleimhaut des Magens gleichsam als Membran in einem Diffusionsapparat benutzt wurde, in der Art, dass auf der einen Seite der Membran eine Lösung von gelbem Blutlaugensalz, auf der anderen eine Lösung von milch- oder schwefelsaurem Eisen sich befand. Nach einiger Zeit fand sich immer blaue Färbung an der freien Schleimhautfläche. Das Hauptstück wurde alsdann gehärtet und in feinen Schnitten unter dem Mikroskop durchsucht, aber keine Art von Zellen zeigte auch hier irgend eine Spur von blauem Niederschlag.“

R. Maly hat übrigens in einer Reihe sehr schöner Versuche, welche im LXIX. Bande der Sitzungsberichte der Wiener Akademie der Wissenschaften (III. Abth. März-Heft, Jahrg. 1874) mitgetheilt sind, überzeugend nachgewiesen, dass die frei H. Cl. im Magensafte nur Disassociationsproduct der an der Magenoberfläche vor sich gehenden Zerlegung von Chloralkalien ist, und dass demnach nach Hervorrufung von Magensaft der Harn einen Ueberschuss an Alkali ausscheidet.

Die Nerven der sogenannten Labdrüsenschleimhaut treten an Verticalschnitten, welche durch Ueberosmiumsäure präparirt sind, mit grosser Deutlichkeit hervor und können von ihrem Eintritt als starke Primitivfaserbündel von der Basis her bis zu ihrer Auflösung in einfach contourirte Primitivfasern innerhalb der Schleimhaut sicher verfolgt werden. Hierbei ergiebt sich zunächst, dass der Reichthum der Labdrüsenschleimhaut an Nerven um Nichts geringer ist, als an

Blutgefässen, indem fast jedes interacinöse Capillarfascikel von einem verhältnissmässig starken Nervenzweige begleitet wird, der unmittelbar bei seinem Eintritte in die Drüsenregion sich in feinere Zweige aufzulösen beginnt. Diese letzteren, welche meist nur aus 2 bis 3 einzelnen Primitivfasern bestehen, gehen aus den Hauptzweigen unter spitzen Winkeln hervor und verlaufen in der Richtung der Gefässe von der Basis gegen die freie Fläche. Sowohl an Schnittpräparaten wie auch an vorher gehärteten und dann zerzupften Schleimhautgewebe habe ich die Primitivnervenfasern häufig an Körpern endigen gesehen, welche einige Aehnlichkeit mit Spindelzellen haben.

Die den Enden der Primitivnervenfasern aufsitzenden Körperchen sind jedoch grösser, als jene, an dem Ende, welches der Eintrittsstelle der Nervenfaser gegenüber liegt, abgerundet, durchweg sehr fein granulirt und mit 2 ausserordentlich kleinen Kernen versehen. In der Regel liegen diese Endorgane, wie ich die qu. Gebilde, ohne über ihre Natur etwas zu praejudiciren, nennen möchte, flach an den Wandungen der Capillaren und mit ihrem Längendurchmesser der Längenaxe der Gefässe parallel. Eine andere Art von spindelförmigen Elementen, welche ebenfalls mit Primitiv-Nervenfasern in Verbindung stehen, ist bipolar, indem die Nervenfaser an dem einen Ende ein-, und am entgegengesetzten Ende austritt. Auch diese Körperchen liegen, oft zu zweien und dreien hintereinander an derselben Primitivfaser an resp. in den Wänden der Capillar-Gefässe. Endlich finde ich häufig an der Theilungsstelle der Capillaren gewissermassen achselständig postirte, ziemlich grosse, vollkommen sphärische, blasse und feingranulirte Zellen, welche Kern und Kernkörperchen besitzen, über deren Natur ich aber keinen Ausspruch zu thun vermag.

Uebrigens habe ich triftige Gründe, schon jetzt die Annahme auszusprechen, dass auch die Zellen des Secretions-

Epitheles der Labdrüsen in unmittelbarer und materieller Verbindung resp. Zusammenhange stehen mit den peripherischen Nervenausbreitungen.

Die mehr grau gefärbte Schleimhautpartie, welche die dem Pförtner zunächst gelegenen Regionen des Pferdemagens und das Antrum pyloricum selbst auskleidet, ist fast immer bedeckt mit einer mehrere Mm. dicken Schicht eines zähen, gallertartigen Schleimes. Derselbe besteht aus einer glashellen Grundsubstanz, einer reichlichen Beimengung von Cylinderepithelzellen und aus rundlichen granulirten Formelementen, welche etwas kleiner sind als weisse Blutkörperchen.

Senkrechte Schnitte durch diesen Theil der Schleimhaut lassen schon bei schwachen Vergrösserungen erkennen, dass dieselbe aus zusammengesetzten Drüsen besteht, welche den Namen der glandulae mucosae führen. An gut gehärtetem Material gelingt bei einiger Behutsamkeit in diesem Theile der Magenschleimhaut die Isolirung einzelner, vollständig erhaltener Drüsenkörper verhältnissmässig leicht. Das interglanduläre Bindegewebe dieses Schleimhauttheiles ist viel ärmer an Gefässen und Nerven, als der vorhergehende, das bindegewebige Substrat selbst ist erheblich mächtiger und bildet auf der Oberfläche längliche Zotten in grösserer Anzahl als auf dem rothbraunen Theile der Magenschleimhaut. Die Drüsen des Schleimdrüsentheiles, an deren membrana propria eine feinere Struktur nicht nachzuweisen war, sind von ungleicher Länge. Die Längsten unter ihnen sind beinahe doppelt so lang als die Kürzesten. Sie liegen im schiefen Winkel zur Basis und ihr oberes Ende verläuft etwas geschlängelt. Da die glandulae mucosae am Grunde alle in einer Ebene liegen, aber eine ungleiche Länge besitzen, und da die verschiedenen Drüsenlängen in einer gewissen Regelmässigkeit auf einander folgen, so bekommt die Schleimhaut an dem in Rede stehenden Theile eine etwas wellige Oberfläche.

Jede Schleimdrüse besteht aus einem trichterförmig erweiterten Endstück mit dem Ostium, dem mittleren, etwas verengten Theile, der mit dem vorhergehenden zusammen eigentlich den Ausführungsgang darstellt, und dem untersten Theile, oder dem eigentlichen Drüsenkörper Dieser setzt sich zusammen aus drei bis fünf knäuelartig gewundenen Schläuchen. Die letzteren treten mittelst ihrer nach der Oberfläche der Mucosa hin gerichteten Endstücken zu einem gemeinschaftlichen Drüsengange zusammen, welcher immer enger werdend, recht kurz vor dem Ostium sich wieder erweitert. Der dem Ausführungsgange entsprechende obere Theil der Drüse ist bis zur engsten Stelle, ebenso wie die Oberfläche der Schleimhaut und der Ostia der Drüsen mit Cylinderepithel bekleidet, dessen Grundfläche meist fünf- oder sechseckig erscheint. In dem untersten Theile des einfachen Drüsenganges in den knäuelförmig gewundenen Schläuchen, welche den Drüsenkörper zusammensetzen, findet sich ein eigenthümliches Epithel, welches dem Epithel der Tubuli contorti renum sehr ähnlich ist. Dasselbe ist sehr hell, die Contouren des Zellleibes schwer zu erkennen, es ist ferner beinahe doppelt so lang als breit und an beiden Enden meist ein wenig zugespitzt. Die Zellen besitzen einen sehr grossen, glänzenden Kern und sind schwach gekörnt. Ich möchte vorschlagen für dieses Epithel, welches übrigens die Drüsengänge fast vollständig ausfüllt, die Bezeichnung „lichtes Stäbchenepithel“ anzunehmen.

Das von Herbert Watney in London an den Pylorusdrüsen des Hundes in allerneuster Zeit entdeckte, intraepitheliale, bindegewebige Reticulum habe ich an den Pylorusdrüsen des Pferdes bis jetzt noch nicht auffinden können.

---

1. Aus der anatomischen und histologischen Untersuchung des Magens der Pferde ergiebt sich also, dass bei diesen Thieren, und auch bei den übrigen Equidae, die Grenze

zwischen Kopfdarm und Rumpfdarm fast in der Mitte des Magens sich befindet.

Bei den Wiederkäuern betheiligt sich der Kopfdarm nicht nur im ausgedehnteren Grade, sondern die von dem letzteren aus entwickelten Magenabtheilungen stellen gesonderte Hohlräume dar, welche durch Scheidewände dauernd von einander und von der letzten Magenabtheilung, welche dem Rumpfdarme angehört, abgegrenzt sind.

Bei den Omnivoren, besonders bei dem Schwein reicht der Kopfdarm nur auf eine ganz kurze Strecke in den Magen hinein, in dem die innerste Schlundmembran nur die allernächste Umgebung des Ostium cardiacum in Form eines viereckigen, mit einem gefranzten Rande absetzenden Lappens bekleidet,. Der Tubus alimentarius der Nagethiere hat zwar auch auf den ersten Blik sehr viel Aehnlichkeit mit dem des Pferdes, indem beiden eine fast gleiche Magenform und die sehr bedeutende Entwickeluug des Coecum eigen ist; an der innern Auskleidung des Magens, also dem wesentlichsten Theil desselben, stellen sich jedoch schon mikroskopisch zwischen Pferd und Kaninchen grössere Unterschiede heraus, als zwischen Pferd und Schwein.

Die Schlundschleimhaut setzt bei den Nagern an dem Ostium oesophageum scharf ab und die röthlichbraune Schleimhautpartie, welche nur einfache tubulöse Drüsen enthält, zieht sich unmittelbar an der Cardia beginnend, längs der Curvatura major gegen das Antrum pyloricum hin. Die Schleimhaut der Curvatura minor und der Pförtnerhöhle tragen zusammengesetzte Glandulae mucosae. Im Ostium duodenale findet sich bei dem Kaninchen, wie bei dem Schweine, ein mit stumpfer Spitze versehener, kleiner Schliesswulst vor.

Es bildet demnach das Pferd und mit ihm die übrigen zur Familie der Equida gehörigen Arten hinsichtlich der Einrichtung des Magens eine Uebergangs- resp. Zwischen-

stufe zwischen den ruminirenden und nicht ruminirenden Artiodactylen.

2. Die histologische Untersuchung des Pferdemagens leistet der Annahme keinen Vorschub, dass innerhalb der sogenannten Glandulae digestivae bei dem Pferde zweierlei secernirende Epithelformen sich befinden. Die Pepsindrüsen des Pferdemagens besitzen ausser dem cylindrischen Deckepithel, welches das obere Drittel der Drüsenröhren und die Ostia bekleidet, nur eine Art von secernirenden Formelementen.

3. Die Schleimhaut des Pferdemagens besitzt eine eigene Muscularis mucosae, welche von der Muscularis communis durch das Stratum conjunctivum getrennt ist.

4. Das Epithel der Glandulae mucosae des Pferdemagens ist kein gewöhnliches Cylinderepithel. Letzteres findet sich nur an den Ostien und an dem verengten Ausführungsgange der Drüsen.

5. Das secretorische Epithel der Glandulae mucosae des Pferdemagens gleicht dem lichten Stäbchenepithel der Tubuli contorti Renum.

Erläuterung der Abbildungen.

Figur 1. Senkrechter Schnitt durch die Schleimhaut der rothbraunen Abtheilung des Pferdemagens. Vergr. 100.

a. Muscularis mucosae.
b. Interlobuläres Bindegewebe, in welchem die grösseren Gefässe und Nerven verlaufen.
c. Eigentliche Drüsenschicht.

Figur 2a. Die mit Cylinderepithel bekleideten Mündungen der Labdrüsen von der Oberfläche aus gesehen.

b. Horizontalschnitt durch die Schleimhaut der Labdrüsenpartie. Bei Gundlachs Objectiv V. mit

Hülfe der Camera lucida gezeichnet. Labdrüsen im Querschnitt mit Inhalt und interacinöses Stützgewebe.

Figur 3. Oberer Theil einer Labdrüsengruppe vom Pferde (Gundl. Obj. VI. und c. b.):

a. Cylinderepithel, welches auf der Oberfläche stehen geblieben ist.
b. Trichterförmig erweiterter Ausführungsgang, ebenfalls mit Cylinderepithel bekleidet.
c. Tubulöser Theil der Glandulae digestivae.
d. Ein Acinus, in dem einige grössere Zellen sich befinden.
e. Vene.

Figur 4. Interacinöses Stützgewebe mit Capillaren und Nerven aus der Labschleimhaut des Pferdemagens (Gundl. Object V. und c. b.) Osmium praeparat.

Figur 5. Schleimdrüsengruppe auf einem Verticalschnitte durch die Schleimhaut der Portio pylorica des Pferdemagens. (Gundl. Obj. II. und c. b.).

Fig. 6. Eine einzelne Schleimdrüse:

a. Cylinderepithel des Ausführungsganges.
ab. Enger Theil des letzteren.
bc. Eigentlicher Drüsenkörper, lichtes Stäbchenepithel enthaltend.

Fig. 6β. Einzelne Zellen des secretorischen Epitheles der Schleimdrüsen*)

*) Die Zeichnungen sind sämmtlich von mir selbst und nach meinen eignen Präparaten entworfen. Die Figuren 2a und 6 hatte Herr Thierarzt Schäffer die Güte, auszuführen.

1.

4.

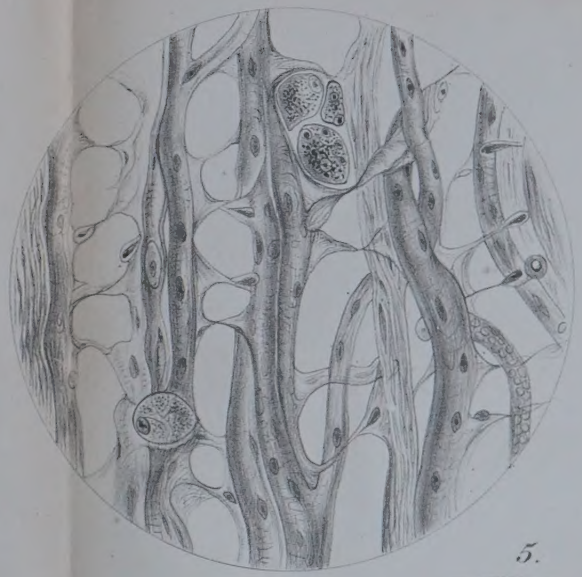

2.

a

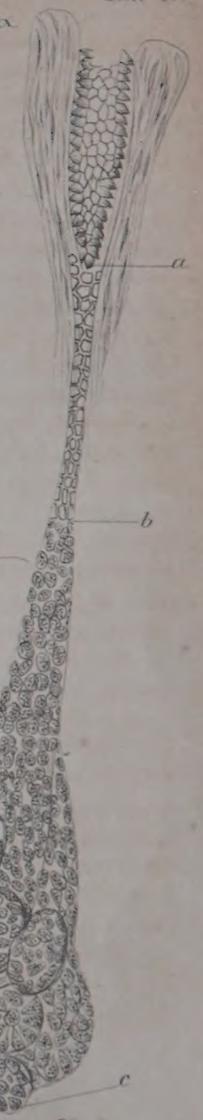

3.

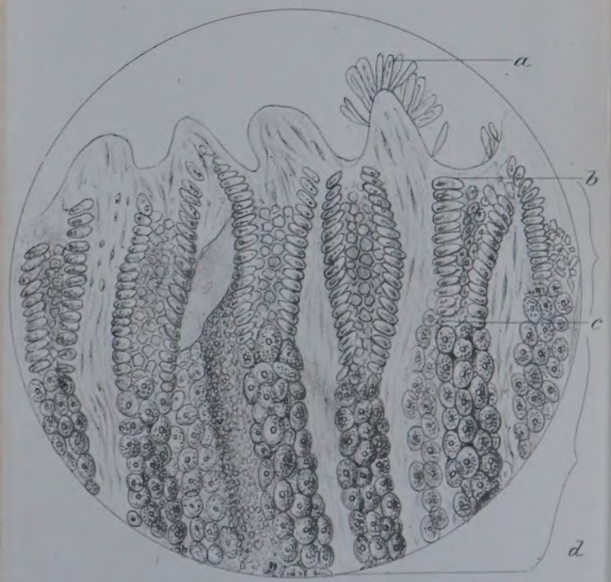

5.

Lith. Inst. v. A. Schütze. Berlin